

# TUTORAT UE 5 2012-2013 – Anatomie

## CORRECTION Séance n°9 – Semaine du 01/04/2013

### *Anatomie de l'appareil uro-génital* Pr. Prudhomme

#### QCM n°1 : B, D, E

- a) Faux. La vessie est un organe sous-péritonéal et les uretères se positionnent également en sous-péritonéal lorsqu'ils rejoignent la vessie, même s'ils sont majoritairement rétro-péritonéaux.
- b) **Vrai.**
- c) Faux. Les rapports postérieurs du rein sont pariétaux (notamment avec le muscle carré des lombes) c'est la face antérieure qui répond aux viscères.
- d) **Vrai.**
- e) **Vrai.** (cf schémas du cours).
- f) Faux.

#### QCM n°2 : C, D, E

- a) Faux. C'est l'inverse : le fascia rétro-rénal est plus épais !
- b) Faux. Les pyramides rénales sont situées dans la partie médullaire du rein, mais le reste de la phrase est vrai
- c) **Vrai.** Le rein droit est situé plus bas que le rein gauche, du fait de la présence du foie.
- d) **Vrai.**
- e) **Vrai.**
- f) Faux.

#### QCM n°3 : A, B, D, E

- a) **Vrai.**
- b) **Vrai.**
- c) Faux. La pince est formée par l'aorte et l'artère mésentérique **supérieure.**
- d) **Vrai.**
- e) **Vrai.**
- f) Faux.

#### QCM n°4 : B, C

- a) Faux. Il existe une cloison entre ces 2 loges, elles sont donc indépendantes l'une de l'autre.
- b) **Vrai.**
- c) **Vrai.**
- d) Faux. Le rein est un organe rétro-péritonéal donc le péritoine pariétal postérieur est un rapport antérieur.

- e) Faux. Le corps du pancréas n'est pas en rapport avec le rein gauche (c'est un rapport de la capsule surrénale gauche), le reste est vrai.
- f) Faux.

### QCM n°5 : C

- a) Faux. Il s'agit du péritoine pariétal (ici postérieur).
- b) Faux. Il s'agit bien de péritoine pariétal, mais ici on est en antérieur.
- c) **Vrai.**
- d) Faux. Il s'agit du colon transverse.
- e) Faux. Il s'agit du fascia iliaca.
- f) Faux.

### QCM n°6 : A, C, E

- a) **Vrai.**
- b) Faux. C'est l'inverse (NB : pour le rein on retrouve cette même disposition : partie corticale en périphérie, partie médullaire au centre).
- c) **Vrai.**
- d) Faux. C'est l'inverse, la corticosurrénale sécrète des hormones tandis que la médullosurrénale sécrète les catécholamines (ex : adrénaline, noradrénaline).
- e) **Vrai.**
- f) Faux.

### QCM n°7 : D, E

- a) Faux. La capsule surrénale droite a une forme triangulaire (« bonnet »). C'est la capsule surrénale gauche qui a une forme de virgule.
- b) Faux. La capsule surrénale gauche n'est pas en rapport avec la tête du pancréas mais seulement avec le corps.
- c) Faux. Le pédicule artériel supérieur provient de l'artère phrénique **inférieure**.
- d) **Vrai.**
- e) **Vrai.** Ceci afin de drainer efficacement les hormones vers la circulation sanguine.
- f) Faux.

### QCM n°8 : F

- a) Faux. Ils débutent en L3 mais font suite au **PELVIS** rénal.
- b) Faux. Ce sont des conduits musculo-membraneux, le reste est vrai.
- c) Faux. La partie lombale est uniquement en rapport avec le psoas.
- d) Faux. Il croise les vaisseaux iliaques en amont de la bifurcation en AII et AIE.
- e) Faux. Elles croisent l'uretère par en avant.
- f) **Vrai.**

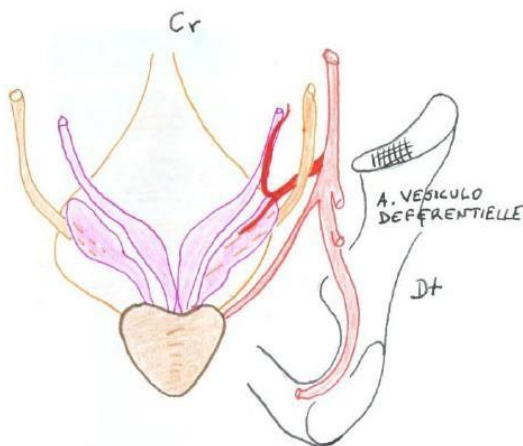
### QCM n°9 : F

- a) Faux. Les uretères arrivent bien à la face postérieure de la vessie mais passent en avant des vésicules séminales. Les canaux déférents croisent aussi les uretères mais de façon plus proximale que pour les vésicules séminales (et à ce niveau là, les uretères sont situés en arrière des canaux déférents).
- b) Faux. Rapport antérieur de **l'uretère**.
- c) Faux. Il croise l'artère **utérine** par en arrière à hauteur du col utérin.

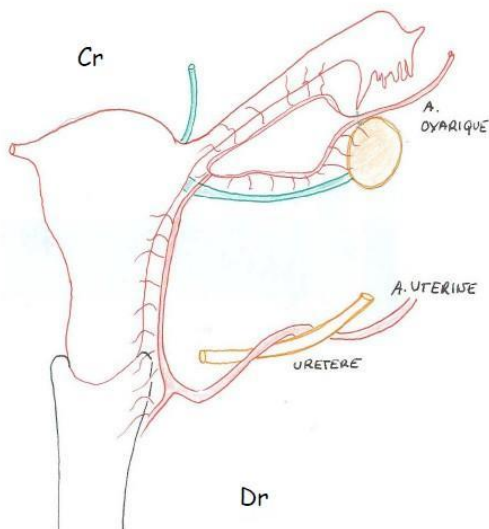
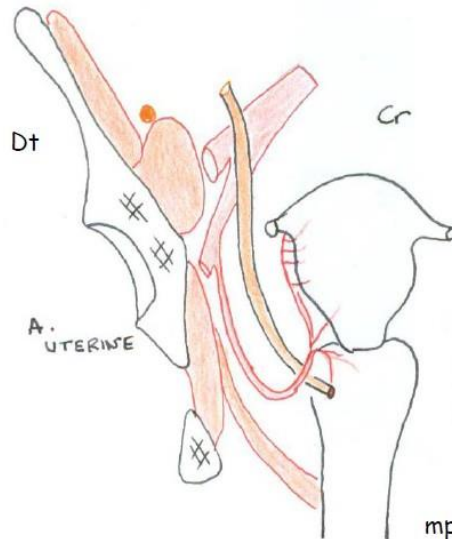
- d) Faux. Les ostiums urétériques sont situés au niveau du trigone vésical ; le reste de la phrase est vrai.
- e) Faux. A gauche, le croisement avec les vaisseaux iliaques se fait en amont de la bifurcation donc la portion iliaque croise les vaisseaux iliaques **communs**. Sinon l'item est vrai pour l'uretère droit.
- f) **Vrai.**

**!/ \** IMPORTANT : Dans le cours de Prudhomme, le schéma représentant les voies spermatiques chez l'homme est une vue postérieure alors que pour la femme, le schéma représentant le croisement A utérine/uretère est une vue antérieure et celui représentant les organes génitaux est une vue postérieure!!! Bien faire attention aux rapports.

Voies spermatiques chez l'homme (vue postérieure)



Croisement A utérine/uretère chez la femme (vue antérieure)



← Organes génitaux chez la femme (vue postérieure)

**QCM n°10 : A, B, D**

- a) **Vrai.**
- b) **Vrai.**
- c) Faux. L'apex est antéro-supérieur.

- d) **Vrai.**
- e) Faux. C'est le trigone vésical qui possède une muqueuse différente.
- f) Faux.

**QCM n°11 : A, C**

- a) **Vrai**
- b) Faux. Il ne s'agit pas des muscles obliques internes mais obturateurs internes.
- c) **Vrai**
- d) Faux. Le cul de sac de Douglas ou cul de sac recto-utérin se situe entre l'utérus et le rectum. C'est le cul de sac vésico-utérin qui est entre la vessie et l'utérus.
- e) Faux. Le centre tendineux du périnée se situe entre le vagin et le rectum et sert de point d'ancrage au septum recto-vaginal. Rq : Centre tendineux du périnée = centre fibreux du périnée.
- f) Faux.

**QCM n°12 : B, D, E**

- a) Faux. L'urètre et la prostate.
- b) **Vrai.**
- c) Faux. La vessie n'est palpable que si elle est pleine car celle-ci dépasse alors le pubis.
- d) **Vrai.** Ils sont principalement situés latéralement à la vessie et peuvent être atteints en cas de cancer de la prostate.
- e) **Vrai.**
- f) Faux.

**QCM n°13 : B, C**

- a) Faux. Ce sont aussi des glandes qui sécrètent les hormones sexuelles telles que la testostérone.
- b) **Vrai.**
- c) **Vrai.**
- d) Faux. Les ampoules déférentielles sont des dilatations fusiformes du canal déférent.
- e) Faux. Les vésicules séminales sont situées en arrière de la vessie et non en arrière et au dessus.
- f) Faux.

**QCM n°14 : A, C, E**

- a) **Vrai.**
- b) Faux. Il s'agit du canal déférent.
- c) **Vrai.** Il s'agit de l'ampoule déférentielle.
- d) Faux. 4 correspond aux vésicules séminales.
- e) **Vrai.** Urètre prostatique.
- f) Faux.

**QCM n°15 : A, B, C, D, E**

- a) **Vrai.**
- b) **Vrai.**
- c) **Vrai.**
- d) **Vrai**
- e) **Vrai.**
- f) Faux.

### QCM n°16 : F

- a) Faux. Elle possède une base convexe.
- b) Faux. Urètre prostatique, le membraneux est au niveau de l'apex.
- c) Faux. C'est l'inverse : crête au niveau de la base et sillon médian au niveau de la face postérieure.
- d) Faux. En rapport avec le muscle *Levator Ani* (= élévateur de l'anus). C'est la face postérieure qui est en rapport avec le rectum.
- e) Faux. Elle est hormono-dépendante.
- f) **Vrai.**

### QCM n°17 : A, C, E

- a) **Vrai.**
- b) Faux. On retrouve d'avant en arrière la vessie, les uretères et les vésicules séminales.
- c) **Vrai.**
- d) Faux. C'est l'inverse : les tubes séminifères contournés se réunissent pour former les tubes droits.
- e) **Vrai.**
- f) Faux.

### QCM n° 18 : C, E

- a) Faux. L'ovaire est intrapéritonéal.
- b) Faux. Il est fixé à l'utérus par le ligament propre de l'ovaire. Le ligament rond relie l'utérus aux grandes lèvres.
- c) **Vrai.**
- d) Faux. L'isthme se trouve au plus près du corps de l'utérus, c'est l'infundibulum qui est au plus près de l'ovaire.
- e) **Vrai.**
- f) Faux.

### QCM n° 19 : B, E

- a) Faux. C'est le col de l'utérus qui est inséré dans le vagin.
- b) **Vrai.**
- c) Faux. Angle formé entre l'axe du corps de l'utérus et l'axe ombilico-coccygien.
- d) Faux. 120° (c'est l'angle d'antéversion qui est de 30°).
- e) **Vrai.**
- f) Faux.

### QCM n° 20 : A,C,D

- a) **Vrai.**
- b) Faux : Ce sont les artères utérines et vaginales qui sont des branches de l'artère iliaque interne. L'artère ovarique, elle, provient directement de l'aorte.
- c) **Vrai.**
- d) **Vrai.**
- e) Faux : pas le corps de l'utérus.
- f) Faux.