

TUTORAT UE MCF 2013-2014

CORRECTION Séance n°2 – Semaine du 24/03/2014

Fonctions de la sphère oro-faciale – Cavité buccale et système dentaire – Occlusion et relation inter arcades

Dr EGEA

QCM n°1 : F

- A. Faux. La cavité buccale forme la première cavité du tube digestif.
- B. Faux. Il y a aussi le système neuro-musculaire qui coordonne le tout et met en mouvement la mandibule.
- C. Faux. Par les lèvres supérieures et inférieures.
- D. Faux. C'est un espace vide qu'on peut remplir d'air lorsqu'on gonfle les joues par exemple.
- E. Faux. La gencive attachée se fixe bien à l'os alvéolaire et au collet mais c'est la gencive libre qui forme la papille gingivale

QCM n°2 : B, E

- A. Faux. Diphyodontie
- B. Vrai**
- C. Faux : hétéroodontie
- D. Faux : plexodontie
- E. Vrai**

QCM n°3 : A, B, C, D

- A. Vrai**
- B. Vrai**
- C. Vrai.**
- D. Vrai**
- E. Faux. Il peut y en avoir moins ou plus (agénésie ou dent surnuméraire). Par ailleurs ce qui définit la denture permanente c'est l'absence de dent temporaire.

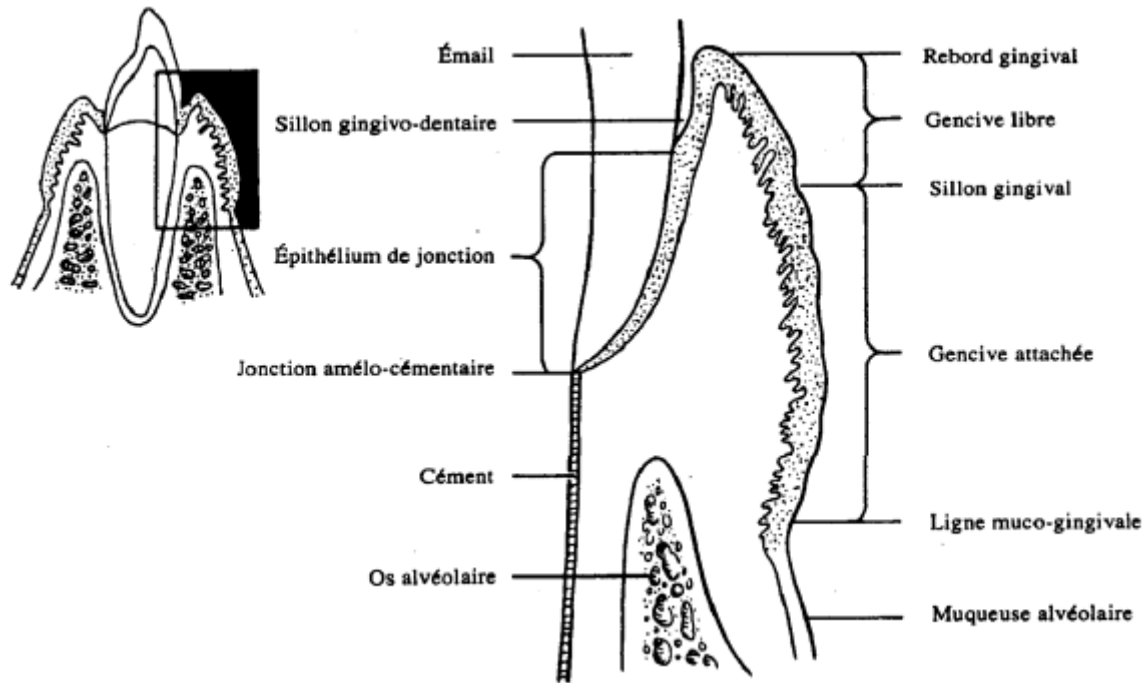
QCM n°4 : A, B, E

- A. Vrai**
- B. Vrai**
- C. Faux. Par exemple une molaire mandibulaire présente 5 cuspides mais seulement 2 racines.
- D. Faux. La dentine est elle-même recouverte par l'émail et le ciment.
- E. Vrai**

QCM n°5 : C, D

- A. Faux. La pulpe n'est pas calcifiée !!! C'est un tissu conjonctif MOU.
- B. Faux. Email = tissu le plus minéralisé de l'organisme
- C. Vrai**
- D. Vrai**
- E. Faux. Face EXTERNE du ciment

QCM n°6 : B, D



QCM n°7 : A, C, E

- A. **Vrai**
- B. Faux : 1 à 9 mm.
- C. **Vrai**
- D. Faux : os ALVEOLAIRE
- E. **Vrai**

QCM n°8 : B

- A. Faux : jusqu'au contact avec leur antagoniste
- B. **Vrai** : deux incisives, une canine et deux molaires
- C. Faux : cette période s'étale sur 5 à 6 ans
- D. Faux : première molaire définitive
- E. Faux : il s'agit des canines

QCM n°9 : F

- A. Faux : c'est l'inverse : 1^{re} prémolaire permanente et 1^{re} molaire temporaire
- B. Faux : à gauche
- C. Faux : ce serait le numéro 8
- D. Faux : ce n'est pas le cas des incisives centrales maxillaires et mandibulaires : contact entre 2 faces mésiales.
- E. Faux : fonction de trituration

QCM n°10 : A, B, C

- A. **Vrai**
- B. **Vrai**
- C. **Vrai**, il s'agit d'un rapport une dent - deux dents
- D. Faux, la face LINGUALE.
- E. Faux : les dents 11, 21 et 22.

QCM n°11 : A,C

- A. **Vrai**
- B. Faux. Les canines sont les seules à pouvoir subir des forces transversales.
- C. **Vrai**
- D. Faux. Ce sont la langue et les muscles faciaux.

- E. Faux. Ce sont les faces occlusales, pointe canine et bords libres qui le permettent et non les faces proximales.

QCM n°12 : D, E

- A. Faux. La mastication précède la déglutition.
B. Faux. Le condyle est disposé obliquement vers l'arrière et vers l'intérieur.
C. Faux. Les canines permettent de déchirer et ce sont les molaires qui permettent de triturer.
D. **Vrai.** Le ptérygoidien médial est propulseur élévateur et le ptérygoidien latéral est propulseur abaisseur
E. **Vrai.**

QCM n°13 : B, C, E

- A. Faux. 78% des gens ont un coté préférentiel de mastication.
B. **Vrai.** La force moyenne est de 50 à 70kg alors que pour les bruxomanes elle est de 150kg.
C. **Vrai.** Elle est plus importante au niveau des molaires qu'au niveau des incisives par exemple.
D. Faux. Elle est maximale en PIM.
E. **Vrai.**

QCM n°14 : B, D, E

- A. Faux. La première hypothèse est celle d'un acte volontaire, conscient et appris (donc non inné).
B. **Vrai**
C. Faux. Au niveau de la muqueuse en avant des molaires on retrouve de larges mouvements rythmiques d'élévation et d'abaissement de la mandibule.
D. **Vrai**
E. **Vrai**

QCM n°15 : A, C

- A. **Vrai.**
B. Faux. La première fonction de la sphère oro-faciale est la ventilation qui est NASALE (fonction vitale, réflexe inné chez le nouveau-né). La phonation est cependant bien une fonction de la sphère oro-faciale (fonction sociale).
C. **Vrai.**
D. Faux. Il s'agit de l'INSalivation. L'insalivation est le fait d'imbiber de salive le bol alimentaire alors que la salivation est la production de salive.
E. Faux. Il y a également un arrêt de la respiration.

QCM n°16 : A, B, E

- A. **Vrai.**
B. **Vrai.**
C. Faux. Chez le nourrisson, il s'agit d'une innervation par le V.
D. Faux. Chez le nourrisson elle est stabilisée par les muscles faciaux et non les muscles masticateurs. le reste est vrai.
E. **Vrai.**

QCM n°17 : C

- A. Faux. La phonation est une fonction sociale et non une fonction vitale qui sont au nombre de 4 : respiration, alimentation, immunité et antigravitaire.
B. Faux. L'abrasion entraîne une transformation des points de contact en surface de contact.
C. **Vrai.**
D. Faux. Attention, il s'agit de dyscolorations de la denture et non de la dentition!!.
E. Faux. Elles s'expriment souvent de façon inconsciente.

QCM n°18 : C, E

- A. Faux. Elle est minimale pendant la nuit et maximale au moment des repas (300 fois par heure).

- B. Faux. Il s'agit de l'apparition d'un diastème au niveau des incisives maxillaires et non mandibulaires. En effet, lors de la déglutition, la langue prend normalement appui au niveau du palais.
- C. **Vrai.**
- D. Faux. Ce sont chez les jeunes enfants qu'elles sont rapidement apparentes.
- E. **Vrai.**

QCM n°19 : A, D

- A. **Vrai.**
- B. Faux. Que ce soit pour les phonème consonantiques occlusaux ou les phonèmes constrictifs, la langue ne s'appuie pas sur les secteurs incisifs.
- C. Faux. Il faudra plutôt vérifier que la respiration n'est pas buccale.
- D. **Vrai.**
- E. Faux. L'onychophagie est le fait de se ronger les ongles.